

Trigeminusneuralgie

# Behandlung mittels radiofrequenter Thermoneurolyse des Ganglion Gasseri

Die Trigeminusneuralgie (auch Tic douloureux genannt) gehört zu den schwersten bekannten Schmerzzuständen. Es handelt sich um Schmerzereignisse in einer Gesichtshälfte: Kurze, elektrisierende, intervallartige, sehr starke Schmerzattacken, die in längere Schmerzzustände übergehen können.



Dr. med. Christopher Zurschmiede  
Bad Ragaz

## Symptomatik und Klassifikation

Als Trigeminusneuralgie werden Schmerzen im Versorgungsgebiet des Nervus Trigemini (fünfter Hirnnerv) bezeichnet. Diese sind von einschneidendem, elektrisierendem Charakter mit maximaler Stärke und überwiegend kurzer Dauer (ein bis mehrere Sekunden). Die Schmerzattacken treten häufig intervallartig auf und gehen nicht selten in äusserst schmerzhaften, längeren Salven über. Sie treten entweder spontan auf oder werden durch Reize wie Sprechen, Kauen, Rasieren, Zähneputzen oder Rauchen provoziert; im Extremfall genügt bereits eine leichte Gesichtsberührung oder ein Luftzug. Schmerzgeplagt führt der Patient die Hand zur betroffenen Gesichtshälfte, weswegen die Krankheit auch als „Tic douloureux“ bekannt geworden ist.

Bei Krankheitsbeginn ist eine bis zu mehreren Jahren dauernde Spontanheilung möglich. In einigen Fällen treten Frühsymptome auf, die Beschwerden verursachen wie Zahnschmerzen oder Sinusitiden. Dieses Stadium wird als Prä-Trigeminusneuralgie bezeichnet.

Die betroffene Gesichtsregion ist durch den anatomischen Verlauf des betroffenen Trigeminasastes vorgegeben. Am häufigsten werden die Attacken im zweiten und dritten Ast (Ober- und Unterkiefer) lokalisiert, während der erste Ast (Stirn) nur in ca. 3-5% involviert ist. Weniger als 5% der Patienten leiden an einer doppelseitigen Symptomatik. Die primäre, idiopathische Trigeminusneuralgie tritt meistens jenseits des 40. Lebensjahres auf, wobei das weibliche Geschlecht mit ca. 60% anfälliger ist.

Die eigentliche Ursache der idiopathischen Trigeminusneuralgie, welche zu den primären Gesichtsschmerzen gehört, ist bis heute unklar. Die Hauptursache wird in einer gefässbedingten Kompression des Trigemini an der Eintrittspforte in den Hirnstamm vermutet. Es gibt aber verschiedene Erklärungsmodelle.

Im Unterschied hierzu wird die sekundäre Trigeminusneuralgie durch eine nachweisbare Pathologie ausgelöst, z.B. Tumor, Entzündung oder eine systemische Erkrankung. So kommt die sekundäre Trigeminusneuralgie bei der Multiplen Sklerose ca. 300-mal häufiger vor als in der Durchschnittsbevölkerung (Siegfried 1983). Bei diesen Patienten kann auch der erste Ast betroffen sein. Zudem besteht oft ein konstanter Gesichtsschmerz, dem intermittierend die charakteristischen Schmerzattacken der Trigeminusneuralgie aufgepfropft sind.

Das gute Ansprechen der idiopathischen Form auf medikamentöse Therapie (Carbamazepin, Phenytoin, Clonazepam, Lamotrigin,

Pregabalin, Gabapentin und evt. Baclofen) lässt eine Abgrenzung gegenüber symptomatischen Trigeminusneuralgien zu, welche zudem häufig auch von neurologischen Ausfällen im Trigemini-bereich begleitet sind (Ausnahme: Multiple Sklerose).

Das charakteristische Krankheitsbild erlaubt eine rasche Diagnose und dank einer gezielten Behandlung kann in den meisten Fällen dem Patienten ein unnötig langer und meist kostspieliger Leidensweg erspart werden.

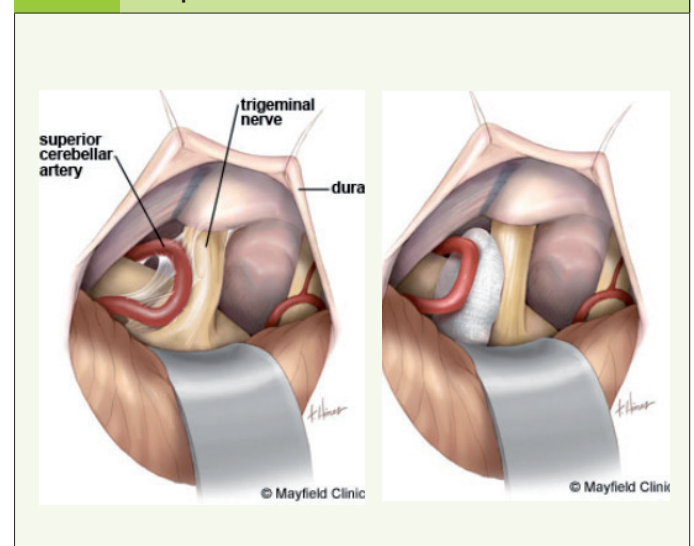
## Therapiealgorithmus

### 1. Medikamentös

Erste Massnahme ist immer ein medikamentöser Behandlungsversuch. Dabei werden 50% der Patienten schmerzfrei, während 25% eine deutliche Besserung erfahren. Die restlichen 25% der Patienten sprechen auf Medikamente überhaupt nicht an oder diese müssen wegen Nebenwirkungen abgesetzt werden.

Ist die medikamentöse Behandlung der typischen Trigeminusneuralgie unbefriedigend oder mit inakzeptablen Nebeneffekten verbunden, bieten sich invasive Behandlungsmethoden an. Seit der Erstbeschreibung der idiopathischen Trigeminusneuralgie 1756 sind eine Vielzahl von invasiven Methoden entwickelt und wieder verlassen

ABB. 1 Interpokat zwischen Nerv und Gefäss



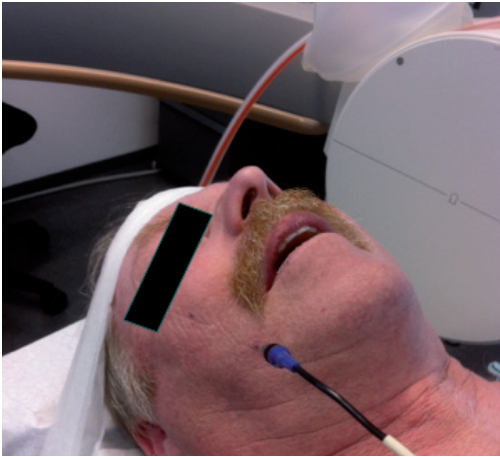


Abb. 2: Kanüle in Situ

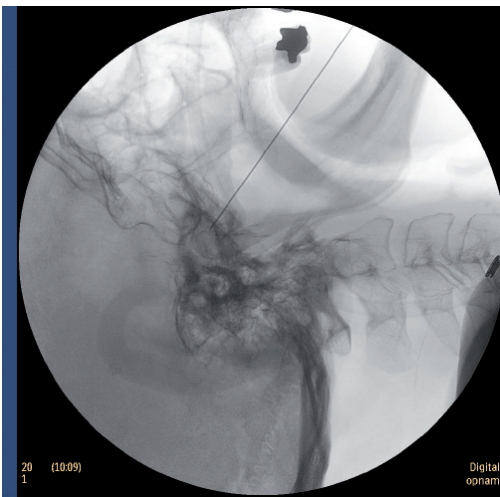


Abb. 3: Laterale Aufnahme zeigt die Nadel im Foramen ovale

worden. Die heute zur Verfügung stehende chirurgische Behandlungspalette umfasst perkutan durchgeführte destruktive Verfahren sowie die nicht destruktive, mikrovaskuläre Dekompression der Trigemiuswurzel, die aber mit einer Operation und deren Risiken verbunden ist.

## 2. Operation nach Janetta

Die Beobachtung, dass bei Patienten mit idiopathischer Trigemiusneuralgie häufig ungewöhnliche Gefäßverläufe vorliegen, deutet auf eine vaskulärbedingte Nervenkompression als Ursache für die Beschwerden. Die hohe Erfolgsrate der dekompressiven Operation scheint diese Vermutung zu bestätigen. Der Zugang zum Nerv erfolgt durch die Eröffnung des Schädelknochens im Bereiche der hinteren Schädelgrube. Zwischen Nerv und Gefäß wird ein Interponat eingelegt (Abb. 1).

### Komplikationen

Die Komplikationsrate liegt unter 1%. Postoperative Kopfschmerzen, Schwindel, Hörsturz sind vorübergehend. Obwohl in der Literatur keine bleibenden operationsbedingte Schäden beschrieben werden, habe ich einen Patienten mit einseitigem, permanentem Hörverlust gesehen.

### Erfolgsrate

Unmittelbar nach der Operation sind praktisch alle Patienten schmerzfrei. Nach zwei Jahren sind noch 80% schmerzfrei, 11% benötigen noch zusätzlich Medikamente. Nach 10 Jahren sind noch 74% beschwerdefrei.

## 3. Kontrollierte Thermoläsion (Thermoablation) des Ganglion Gasseri

(Methode nach SWEET)

Ziel dieses Verfahrens liegt in der selektiven und partiellen Zerstörung schmerzleitender Nervenfasern unter weitgehender Schonung der dickeren, für die Berührungsempfindung verantwortlichen myelinisierten A-alpha und beta-Fasern.

In intravenöser Kurznarkose und unter Bildwandlerkontrolle wird durch die Haut und innerhalb der Wangenmuskulatur eine dünne Spezialkanüle durch das Foramen ovale bis zum Ganglion Gasseri vorgeschoben (Abb. 2 und 3). Über eine eingeführte Elektrode wird die Nadelspitze je nach gewünschter Temperatur mit radiofrequentem Strom erhitzt (Abb. 4); es wird eine kleine Läsion von wenigen Millimetern erzeugt. Der zu behandelnde Nervenast wird durch die im Bildwandler erkennbaren knöchernen Schädelstrukturen und intraoperative elektrische (sensible und motorische) Stimulation identifiziert. Hierzu muss der Patient wieder aus der Kurznarkose erwachen.

Ist der gewünschte Trigemiusast identifiziert, wird der Patient wieder in Kurznarkose versetzt und die sowohl zeit- als auch temperaturkontrollierte Radiofrequenzläsion durchgeführt, wobei vorsichtshalber mit einer niedrigen Temperatur von 65°C während 60 Sekunden begonnen wird.

Nach der ersten Läsion lässt man den Patient wieder aufwachen, um Hautsensibilität und Cornealreflex prüfen zu können. Ist im behandelten Nervenversorgungsareal die Sensibilität (Berührung / Nadelstich) im Vergleich zur unbehandelten Seite noch nicht herabgesetzt, wird der Vorgang unter stufenweiser Temperaturerhöhung wiederholt bis ein verminderter Schmerzreiz im betroffenen Gebiet eindeutig erkennbar ist. Die Kunst bei der Behandlung liegt im richtige Mass zwischen „therapeutischer und exzessiver“ Läsion. Wird eine zu schwache Hitzebehandlung durchgeführt, ist der Therapieerfolg fraglich, ist die Temperatur zu hoch gewählt, besteht die Gefahr irreversibler Schmerzen (Anaesthesia dolorosa).

Die Eingriffsdauer beträgt im Schnitt 25 Minuten. Die Behandlung erfolgt ambulant. Die Patienten können nach ca. einer Stunde Beobachtungszeit wieder nach Hause entlassen werden.

### Komplikationen

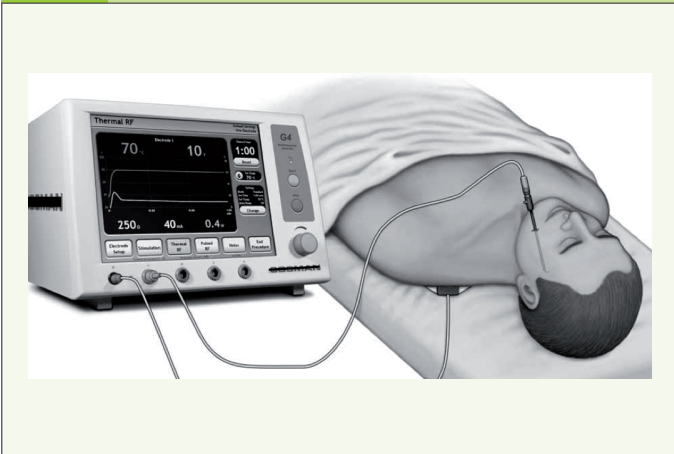
Misempfinden sowie leichtes Taubheitsgefühl im Innervationsgebiet des behandelten Nervenastes sowie ein verminderter Hornhautreflex (Cornealreflex) sind in den meisten Fällen vorübergehend; Schwäche der Kaumuskulatur oder Hornhautentzündung sind selten.

Gefürchtet aber selten ist eine schmerzhafte, therapieresistente Gefühlsstörung im Bereiche des behandelten Trigemiusastes (Anaesthesia dolorosa). Sie ist Folge einer zu starken Hitze einwirkung.

### Erfolgsrate

Die Erfolgsrate nach kontrollierten selektiver Behandlung des Ggl. Gasseri (Nachkontrolle bei 286 Patienten) liegt bei 98.6%. Davon sind 83.3% vollkommen schmerzfrei, 15.3% der Patienten geben

ABB. 4 Elektrode mit Generator



eine 60 – 90%ige Schmerzreduktion an. Die Restbeschwerden lassen sich aber mit einer reduzierten Medikamentendosierung beherrschen. Lediglich bei vier Betroffenen war der Eingriff unbefriedigend. Die Rate der Rückfälle wird mit 10% nach 6 Monaten, 30% nach einem Jahr, 42% nach zwei Jahren, 52% nach drei Jahren angegeben. Nach sechs Jahren sind rund 25% der Patienten immer noch schmerzfrei. Bei Wiederauftreten der Beschwerden ist eine erneute Behandlung möglich.

**Schlussfolgerung**

Die gezielte Radiofrequenzablation im Bereiche des Ganglion Gasseri ist eine komplikationsarme Methode und bei korrekter Indikationsstellung und fachgerechter Anwendung ein wirksames Verfahren zur Behandlung der idiopathischen Trigemineuralgie. Der Eingriff ist indiziert, wenn die medikamentöse Therapie versagt hat oder mit intolerablen Nebenwirkungen verbunden ist. Besonders älteren Patienten mit erhöhtem Narkoserisiko bie-

tet die kontrollierte Thermoläsion des Ganglion Gasseri eine risikoarme Alternative zur mikrovaskulären Dekompression. Für jüngere Patienten, bei denen im MRI eindeutig eine Gefäßaberration nachgewiesen wurde, ist eine mikrovaskuläre Dekompression vorzuziehen.

**Dr. med. Chr. Zurschmiede**

Polymedes Schmerzzentrum  
 im Ärztehaus Cristal  
 Bahnhofstrasse 36, 7310 Bad Ragaz  
 info.badragaz@polymedes.ch

**+ Literatur** beim Verfasser

**Take-Home Message**

- ◆ Die Ursachen der Idiopathischen (primären) Trigemineuralgie sind nicht genau bekannt. Als Hauptursache wird eine Kompression des Trigemineurnerven durch BlutgefäÙe an seiner Eintrittspforte in den Hirnstamm angenommen, während die sekundäre Trigemineuralgie durch eine nachweisbare Pathologie ausgelöst wird, z.B. Tumor, Entzündung oder systemische Erkrankung. (Multiple Sklerose)
- ◆ Das gute Ansprechen der idiopathischen Form auf medikamentöse Therapie lässt eine Abgrenzung gegenüber symptomatischen Trigemineuralgien zu.
- ◆ Das charakteristische Krankheitsbild erlaubt eine rasche Diagnose und dank einer gezielten Behandlung kann in den meisten Fällen ein unnötig langer Leidensweg erspart werden
- ◆ Die gezielte Radiofrequenz im Bereiche des Ganglion Gasseri ist eine komplikationsarme Methode, die ein wirksames Verfahren zur Behandlung der idiopathischen Form darstellt.
- ◆ Diese Methode ist als risikoarme Alternative zur Mikrovaskulären Dekompression bei älteren Patienten mit erhöhtem Narkoserisiko indiziert.
- ◆ Für jüngere Patienten ist die mikrovaskuläre Dekompression vorzuziehen